



**РГП на ПХВ «Республиканский центр развития здравоохранения»
Министерства здравоохранения Республики Казахстан**

Центр рационального использования лекарственных средств и медицинских технологий

Отдел оценки медицинских технологий

Номер экспертизы и дата

Страница

№256 от 28 августа 2018г.

1 из 23

Отчет оценки медицинской технологии

1. Объект экспертизы	Миниинвазивная коррекция билиарных осложнений после трансплантации печени
2. Заявитель	АО «Национальный научный центр хирургии имени А.Н.Сызганова» №290 от 14.02.2018г
3. Заявленные показания к применению	Пациенты с билиарными осложнениями после трансплантации печени
4. Компараторы, применяемые в РК	Открытые вмешательства: <ul style="list-style-type: none">• Иссечение стриктуры и проведению реконструктивных операций;• Наложение анастомозов между проксимальным концом холедоха и петель тощей кишки (холедохоеюностомия);• Наложение анастомозов между печеночным протоком и тощей кишкой (гепатикоеюностомия)• Чрескожно-чреспеченочная холецистохолангиостомия (419 538,942тг)• Анастомоз печеночного протока в желудочно-кишечный тракт (дет. 243 580 тг, взросл. 242 591 тг).
5. Краткое описание, предварительная стоимость	Данная технология охватывает два способа хирургического вмешательства: – эндоскопическая ретроградная холангиопанкреатография (ЭРХПГ) с эндобилиарным стентированием и чрескожно-чреспеченочные миниинвазивные вмешательства (ЧЧХС с антеградным стентированием).
6. Специалисты/ Персонал/ Условия для проведения вмешательства	Согласно информации, представленной Заявителем, в настоящее время Акционерное общество "Национальный научный центр хирургии" им. А.Н. Сызганова обладает всеми необходимыми условиями и оборудованием для проведения миниинвазивных методов коррекции билиарных осложнений, а именно: отделение гепатопанкреатобилиарной хирургии и трансплантации печени на 22 стационарных койках; операции выполняются врачами-хирургами, имеющими квалификацию по специальностям «Общая хирургия», и имеющими знания, навыки и опыт в области трансплантации печени и проведения миниинвазивных методов лечения на гепатобилиарной зоне; имеются



**РГП на ПХВ «Республиканский центр развития здравоохранения»
Министерства здравоохранения Республики Казахстан**

Центр рационального использования лекарственных средств и медицинских технологий

Отдел оценки медицинских технологий

Номер экспертизы и дата

Страница

№256 от 28 августа 2018г.

2 из 23

Отчет оценки медицинской технологии

	ультразвуковые аппараты Volusone и Hitachi, рентген аппарат С-дуга компании Siemens.
7.Результаты ОМТ	<p>Миниинвазивные хирургические вмешательства, проводимые с целью коррекции билиарных осложнений у пациентов после трансплантации печени имеют преимущества перед традиционными открытыми вмешательствами ввиду своей малой инвазивности. В целом, их эффективность ЭРХПГ с эндобилиарным стентированием составляет не менее 80% (с учетом проведения повторных вмешательств). ЭРХПГ с эндобилиарным стентированием в настоящее время является золотым стандартом при коррекции билиарных осложнений после трансплантации печени.</p> <p>ЧЧХС с антеградным стентированием обычно выполняется, когда проведение ЭРХПГ с эндобилиарным стентированием не представляется возможным или проведено безуспешно.</p>



**РГП на ПХВ «Республиканский центр развития здравоохранения»
Министерства здравоохранения Республики Казахстан**

Центр рационального использования лекарственных средств и медицинских технологий

Отдел оценки медицинских технологий

Номер экспертизы и дата

Страница

№256 от 28 августа 2018г.

3 из 23

Отчет оценки медицинской технологии

Описание заболевания

1.1. Описание, причины заболевания, причины факторов рисков.

Билиарные осложнения - являются наиболее распространенными осложнениями после трансплантации печени. Эти осложнения встречаются чаще в результате того, что в настоящее время увеличилось число трансплантаций печени и увеличилась выживаемость пациентов, перенесших трансплантацию печени. К билиарным осложнениям после трансплантации печени относятся: стриктуры; желчные свищи; желчнокаменная болезнь; дисфункция сфинктера Одди; рецидивы первичного билиарного заболевания, таких как первичный склерозирующий холангит или первичный билиарный цирроз. Риск возникновения конкретного желчного осложнения связан с типом желчной реконструкции, выполненной во время трансплантации печени¹.

В руководстве NICE "Living-donor liver transplantation" отмечено, что билиарные осложнения (в виде стриктур и желчеистечения) являются наиболее часто встречающимися осложнениями после трансплантации печени от живого донора. Показатели осложнений желчных путей варьировали от 5 до 14% (трансплантация печени от взрослого к ребенку), а в среднем, частота осложнений для взрослых реципиентов составила 22,2%².

Билиарные стриктуры являются одним из наиболее частых осложнений после трансплантации печени и делятся на два типа анастомотические и неанастомотические. В современной литературе анастомотические стриктуры после трансплантации печени составляют 4%-9% осложнений^{3,4,5}, тогда как неанастомотические 1%-19% осложнений^{6,7,8}.

1.2. Популяция (характеристика, количество).

На основе рабочих данных ВОЗ, которые были проанализированы за период с 2008 года по данным 104 стран, на которые приходится практически 90% общей численности населения, был сделан вывод о том, что в мире ежегодно осуществляется 100 800 пересадок цельных органов, из которых 20 200 пересадок печени (14,6% от доноров при жизни). Увеличивающееся с каждым годом количество выполняемых операций (ежегодно около 25000 во всем мире) служит свидетельством успешности данного вмешательства.

¹ Gursimran Kochhar, Jose Mari Parungao, Ibrahim A Hanouneh, and Mansour A Parsi. Biliary complications following liver transplantation. World J Gastroenterol. 2013 May 21; 19(19): 2841–2846. <https://www.ncbi.nlm.nih.gov/pmc/articles/PMC3660810/>

² NICE. Living-donor liver transplantation. Published date: November 2015. <https://www.nice.org.uk/guidance/ipg535>

³ Holt AP, Thorburn D, Mirza D, et al. A prospective study of standardized nonsurgical therapy in the management of biliary anastomotic strictures complicating liver transplantation. Transplantation 2007; 84: 857–863. [PubMed]

⁴ Verdonk RC, Buis CI, Porte RJ, et al. Biliary complications after liver transplantation: A review. Scand J Gastroenterol Suppl 2006; •: 89–101. [PubMed]

⁵ Fernández-Simon A, Díaz-Gonzalez A, Thuluvath PJ, et al. Endoscopic retrograde cholangiography for biliary anastomotic strictures after liver transplantation. Clin Liver Dis 2014; 18: 913–926. [PubMed]

⁶ Nishida S, Nakamura N, Kadono J, et al. Intrahepatic biliary strictures after liver transplantation. J Hepatobiliary Pancreat Surg 2006; 13: 511–516. [PubMed]

⁷ Williams ED, Draganov PV. Endoscopic management of biliary strictures after liver transplantation. World J Gastroenterol 2009; 15: 3725–3733. [PMC free article] [PubMed]

⁸ Verdonk RC, Buis CI, van der Jagt EJ, et al. Nonanastomotic biliary strictures after liver transplantation, part 2: Management, outcome, and risk factors for disease progression. Liver Transpl 2007; 13: 725–732. [PubMed]



**РГП на ПХВ «Республиканский центр развития здравоохранения»
Министерства здравоохранения Республики Казахстан**

Центр рационального использования лекарственных средств и медицинских технологий

Отдел оценки медицинских технологий

Номер экспертизы и дата

Страница

№256 от 28 августа 2018г.

4 из 23

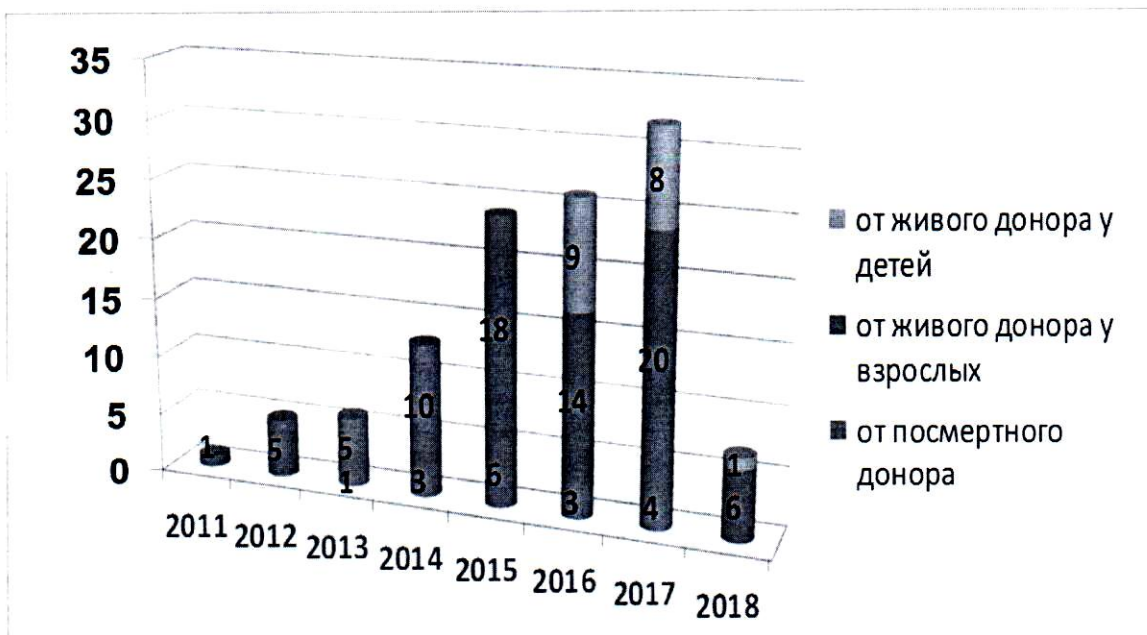
Отчет оценки медицинской технологии

Потребность в трансплантации печени составляет ежегодно не менее чем 20 на 1 000 000 населения. С 2012г. по 2017г. в РК было выполнено 237 трансплантаций печени (от живого донора - 42, от кадавра - 194, ретрансплантация - 1), что составляет 13,1 на 1 млн населения. Согласно статистическим данным трансплантация печени в 2017 году.

	Количество операций	Всего умерших (%)	Количество послеоперационных осложнений
Трансплантация печени от живого донора	43	7 (13,0%)	11 (1%)
Трансплантация печени от кадавра	10	1 (8,3%)	4 (33,3%)
Ретрансплантация	1		

Опыт трансплантации печени с 2011 по март 2018гг. (n=114)

(АО «Национальный научный центр хирургии имени А.Н.Сызганова»)





**РГП на ПХВ «Республиканский центр развития здравоохранения»
Министерства здравоохранения Республики Казахстан**

Центр рационального использования лекарственных средств и медицинских технологий

Отдел оценки медицинских технологий


Номер экспертизы и дата

Страница

№256 от 28 августа 2018г.

5 из 23

Отчет оценки медицинской технологии



PLDLT-трансплантация печени от живого донора детей
DDLT-трансплантация печени от трупа
ALDLT-трансплантация печени от живого донора взрослого

Согласно предоставленным данным АО «Национальный научный центр хирургии имени А.Н.Сызганова» количество больных с билиарными осложнениями наблюдались у 18 пациентов (15,8%) из 114 пациентов с трансплантацией печени. Билиарные стриктуры наблюдались в 17 случаях (14,9%), свищи в 8 случаях (7,1%). Коррекция билиарных осложнений была выполнена ЭРХПГ с эндобилиарным стентированием у 8 пациентов, ЧЧХС с антеградным стентированием у 4 (из них 2 по технике Рандеву), открытые вмешательства (холангиоэноанастомоз) у 5 пациентов. 25 пациентов (21,9%) были с летальным исходом, 3 пациентов умерло на фоне билиарных осложнений. 1-летняя выживаемость согласно данным АО «ННЦХ им.Сызганова» составляет 82,7%, 5-летняя выживаемость-77,3%.

1.3. Распространённость/заболеваемость.

Билиарные осложнения остаются основным источником заболеваемости пациентов после пересадки печени и их частота по данным ведущих трансплантационных центров колеблется в пределах 5%-32%. По данным M.Voser и W.Wall каждая восьмая трансплантация печени сопровождается развитием того или иного вида билиарного осложнения. Наиболее распространенными из которых являются несостоятельность билиарного и билиодигестивного анастомозов, их стриктура, а также неанастомотические стриктуры желчных протоков. Реже встречаются холедохолитиаз, сладж-синдром, дисфункция сфинктера Одди. Более 70% посттрансплантационных билиарных осложнений обусловлены проблемами в зоне анастомоза, около 30% составляют так называемые диффузные (ишемические, неанастомотические) билиарные стриктуры. Летальность, индуцированная билиарными осложнениями, по данным A.Jr.Fleck et.al, а также F.Greif et al., варьирует в пределах от 2,0 до 9,6%⁹.

В исследовании Tsujino T., Isayama H. с соавторами были обобщены данные по осложнениям, развивающимся после трансплантации печени. Согласно представленным данным, общие осложнения желчных путей остаются наиболее распространенными осложнениями после трансплантации печени от живого донора, при этом билиарные

⁹ <https://cyberleninka.ru/article/v/biliarnye-oslozhneniya-posle-ortotopi-cheskoy-transplantatsii-pecheni>



**РГП на ПХВ «Республиканский центр развития здравоохранения»
Министерства здравоохранения Республики Казахстан**

Центр рационального использования лекарственных средств и медицинских технологий

Отдел оценки медицинских технологий

Номер экспертизы и дата

Страница

№256 от 28 августа 2018г.

6 из 23

Отчет оценки медицинской технологии

осложнения составляют 20-43%, а билиарные стриктуры и желчеистечение являются основными осложнениями развивающимися после трансплантации печени¹⁰.

Авторы	N	Общие желчные осложнения	Билиарные стриктуры	Желчеистечение
Gondolesi et al.	96	39 (41%)	22 (23%)	21 (22%)
Hwang et al.	259	53 (20%)	42 (16%)	12 (5%)
Morioka et al.	335	110 (33%)	82 (24%)	56 (17%)
Shah et al.	128	41 (32%)	19 (15%)	22 (17%)
Kyoden et al.	310	111 (36%)	70 (23%)	53 (17%)
Chang et al.	339	147 (43%)	121 (36%)	44 (13%)
Zimmerman et al.	356	141 (40%)	46 (13%)	91 (26%)

Manav Wadhawan and Ajay Kumar также в своем исследовании систематизировали желчные осложнения (желчеистечение и билиарные стриктуры), после трансплантации печени и отметили, что заболеваемость после трансплантации печени выше от живого донора¹¹.

¹⁰ Tsujino T1,2, Isayama H3,4, Kogure H3, Sato T3, Nakai Y3, Koike K3. Endoscopic management of biliary strictures after living donor liver transplantation. Clin J Gastroenterol. 2017 Aug;10(4):297-311. doi: 10.1007/s12328-017-0754-z. Epub 2017 Jun 9. <https://link.springer.com/article/10.1007%2Fs12328-017-0754-z>

¹¹ Manav Wadhawan and Ajay Kumar. Management issues in post living donor liver transplant biliary strictures. World J Hepatol. 2016 Apr 8; 8(10): 461–470. Published online 2016 Apr 8. doi: 10.4254/wjh.v8.i10.461 <https://www.ncbi.nlm.nih.gov/pmc/articles/PMC4820638/>.



**РГП на ПХВ «Республиканский центр развития здравоохранения»
Министерства здравоохранения Республики Казахстан**

Центр рационального использования лекарственных средств и медицинских технологий

Отдел оценки медицинских технологий

Номер экспертизы и дата

Страница

№256 от 28 августа 2018г.

7 из 23

Отчет оценки медицинской технологии

Авторы	год	Страна	N	Последующее наблюдение (мес.)	Желчеистечение	Билиарные стриктуры
Sugawara et al	2003	Япония	92	45	20.6%	9.7%
Gondolesi et al	2004	США	96	24.2	21.9%	22.9%
Lee et al	2004	Южная Корея	31	10.5	6.5%	12.9%
Liu et al	2004	Китай	41	13.3	7.3%	24.3%
Soejima et al	2006	Япония	182	21	11.5%	25.3%
Shah et al	2007	Канада	128	23	14.8%	17.1%
Mita et al	2008	Япония	231			9.5%
Marubashi et al	2009	Япония	83	32.4	1.2%	7.2%
Kim et al	2010	Южная Корея	22	51.3	0%	9.1%
Wadhawan et al	2013	Индия	65	28	8.8%	10.3%
Mizuno et al	2014	Япония	108	58.4	5.6%	13.9%
Vij et al	2015	Индия	127	9.32	0.7%	0%

Распространенность зависит от вида трансплантации печени: при пересадке печени от кадавра частота билиарных осложнений составляет 12% (диапазон 5%-15%), а при пересадке от живого донора – 19% (диапазон 13%-36%). Время их возникновения варьирует от 7 дней до 11 лет, однако большинство билиарных осложнений развиваются в течение первого года с момента пересадки печени¹².

¹² Greif F, Bronsther OL, Van Thiel DH, et al. The incidence, timing, and management of biliary tract complications after orthotopic liver transplantation. Ann Surg. 1994;219(1):40-45.



**РГП на ПХВ «Республиканский центр развития здравоохранения»
Министерства здравоохранения Республики Казахстан**

Центр рационального использования лекарственных средств и медицинских технологий

Отдел оценки медицинских технологий

Номер экспертизы и дата

Страница

№256 от 28 августа 2018г.

8 из 23

Отчет оценки медицинской технологии

1.4. Последствия для общества, нагрузка на бюджет. Трансплантация печени остается редким хирургическим вмешательством и развитие осложнений отмечается не у каждого пациента, однако билиарные осложнения являются основной причиной смертности после трансплантации печени.

2. Существующие методы лечения/диагностики /реабилитации в Казахстане

2.1. Лекарственная терапия/хирургические методы/прочее.

- Иссечение стриктуры и проведению реконструктивных операций;
- Наложение анастомозов между проксимальным концом холедоха и петлей тощей кишки (холедохоеюностомия);
- Наложение анастомозов между печеночным протоком и тощей кишкой (гепатикоюностомия).
- Анастомоз печеночного протока в желудочно-кишечный тракт
- Чрескожно-чреспеченочная холецистохолангиостомия

2.2. Стоимость/Затраты.

- Анастомоз печеночного протока в желудочно-кишечный тракт (243 580 тг для дет. 242 591 тг для взр).
- Чрескожно-чреспеченочная холецистохолангиостомия (419 538,942тг)

2.3. Недостатки. Основным недостатком альтернатив рассматриваемой технологии является их инвазивность и весь спектр связанных с ней проблем.

3. Вмешательство

3.3. Необходимость внедрения. Несмотря на постоянное улучшение хирургической техники в области трансплантации печени, билиарные осложнения до сих пор вызывают значительную послеоперационную заболеваемость и смертность, являясь наиболее частым хирургическим осложнением трансплантации печени, и лидирующей причиной повторных оперативных вмешательств. В связи с этим, с момента внедрения трансплантации печени в клиническую практику и до наших дней, термин "ахиллесова пята" применительно к посттрансплантационным билиарным осложнениям не утратил своей актуальности. Высокая частота выполнения повторных вмешательств, разнообразие используемых методов лечения в мире, определяют необходимость дальнейшего внедрения миниинвазивной коррекции билиарных осложнений после трансплантации печени, с целью повышения эффективности оперативного лечения в РК.

3.4. Описание вмешательства, показания, противопоказания, срок эксплуатации.

Предлагаются 2 вида миниинвазивных методов коррекции билиарных осложнений после трансплантации печени:

- 1) Техническая суть чрескожно-чреспеченочных миниинвазивных вмешательств. Метод выполняется под контролем УЗИ и рентген аппаратуры для визуализации желчных протоков трансплантата. В условиях операционной с внутривенной анестезией производится небольшой надрез кожи до 0,5 см, далее под контролем УЗИ, пункционной иглой типа Chiba (в зависимости от размера 18G и 22G) производится пункция желчного протока в зоне наибольшего ее расширения. При ультразвуковой и



**РГП на ПХВ «Республиканский центр развития здравоохранения»
Министерства здравоохранения Республики Казахстан**

Центр рационального использования лекарственных средств и медицинских технологий

Отдел оценки медицинских технологий

Номер экспертизы и дата

Страница

№256 от 28 августа 2018г.

9 из 23

Отчет оценки медицинской технологии

тактильных данных пункции желчного протока, мандрена извлекается и спустя 1-2 с через иглу начинает поступать желчь, после чего под рентген контролем в иглу вводится контрастное вещество – выполняется холангиография, происходит визуализация желчного дерева и место рубцовой стриктуры или желчеистечения. Затем через иглу вводится металлическая струна, игла извлекается и по струне в полость желчного протока устанавливается дренаж-катетеры типа «Pig Tale» от 6Fr до 8Fr. По возможности дренажная трубка проводится через стриктуру билиарного анастомоза и холангиоеюноанастомоза и в последующем дренажные трубки меняются каждые 3-6 месяцев. Если не удается провести через стриктуру, то дренажная трубка оставляется в желчных протоках для декомпрессии и в последующем можно выполнить метод «Рандеву».

2) Техническая суть эндоскопических вмешательств. После ночного голодания и седации, процедура ЭРХПГ выполняется с использованием видеодуоденоскопа. ЭРХПГ сопровождается эндоскопической папилло-сфинктеротомией и выполняется с помощью специальной струны с коагулятором. Под рентген контролем желчные протоки селективно канюлируют, и контрастное вещество вводят через катетер в билиарную систему, чтобы получить рентгеновское изображение. После идентификации типа билиарного осложнения, основанной на окончательных результатах холангиографии, выполняются соответствующие лечебные вмешательства. Если имеются анастомотические стриктуры, после визуализации желчных протоков проксимальнее участка стриктуры проводится проводник, далее проводится баллонная дилатация и устанавливается эндоскопический ретроградный билиарный стент, что является современным стандартом лечения. В просвет желчного протока через стриктуру устанавливается один или несколько пластиковых стентов. Процедура повторяется каждые 3 месяца для оценки прогрессирования сложных поражений, чтобы расширить участок стриктур, свести к минимуму окклюзии стента, а также для предотвращения развития холангита или образования камней. Кроме того, постепенно устанавливается все большее число и больший диаметр стентов. Используются эндобилиарные стенты от 7 до 10 Fr. Иногда вместо эндобилиарного стента, могут быть использованы эндоскопические назо-билиарные дренажи (НБД), она может быть использована для лечения желчных осложнений, в частности, в отношении желчеистечения. Когда желчеистечение подтверждается ЭРХГ, НБД вставляется проксимально по отношению к месту желчеистечения. НБД удаляется после рентгеноскопического тестирования и подтверждения разрешения желчеистечения.

Показанием к проведению технологии является наличие билиарных осложнений после трансплантации печени. Эндоскопическое вмешательство в настоящее время является золотым стандартом при билиарных осложнениях после трансплантации печени. Чрескожный трансгепатический подход и хирургическое лечение в настоящее время применяются при неудачном эндоскопическом лечении или для множественных внутрипеченочных, недоступных стриктурах или анастомозов по Roux-en-Y.

Противопоказаниями являются тяжелое общее состояние пациента, невозможность проведения долговременного хирургического вмешательства, так как первоначальный стент более мелкого диаметра подвергается замене на стент большего диаметра или несколько стентов каждые 3 месяца, в среднем в течение 1 года, с целью расширения стриктуры и предотвращения образования камней.



**РГП на ПХВ «Республиканский центр развития здравоохранения»
Министерства здравоохранения Республики Казахстан**

Центр рационального использования лекарственных средств и медицинских технологий

Отдел оценки медицинских технологий

Номер экспертизы и дата

Страница

№256 от 28 августа 2018г.

10 из 23

Отчет оценки медицинской технологии

3.5. История создания, различные модели/версии/модификации.

Первая трансплантация печени у человека была осуществлена в 1963 г. Т.Е. Starzl и соавт. в г. Денвере (США). В 1967 г. в Великобритании в г.Кембридже был открыт первый в Европе и второй в мире центр по пересадке печени, который возглавил R.Calne, а в 1983 году, поступило заявление Национального института здоровья США, что трансплантация печени является методом лечения терминальной стадии заболеваний печени. Трансплантация печени на сегодняшний день является стандартным и эффективным методом лечения пациентов с терминальной стадией поражения печени, обусловленной ее циррозом и рядом очаговых заболеваний. И на непосредственный результат ортопической трансплантации печени (ОТП) существенное влияние оказывает развитие различных посттрансплантационных осложнений, играющих порой фатальную роль в судьбе пациента.

По мнению R.Y.Calne билиарные стриктуры являются «ахиллесовой пятой» трансплантации печени.

3.6. Кадровый потенциал, материально-техническое обеспечение для внедрения.


Согласно информации, представленной Заявителем, в настоящее время Акционерное общество "Национальный научный центр хирургии" им. А.Н. Сызганова обладает всеми необходимыми условиями и оборудованием для проведения миниинвазивных методов коррекции билиарных осложнений, а именно: отделение гепатопанкреатобилиарной хирургии и трансплантации печени на 22 стационарных койках; операции выполняются врачами-хирургами, имеющими квалификацию по специальностям «Общая хирургия», и имеющими знания, навыки и опыт в области трансплантации печени и проведения миниинвазивных методов лечения на гепатобилиарной зоне; имеются ультразвуковые аппараты Voluson и Hitachi, рентген аппарат С-дуга компании Siemens.

3.5 Ожидаемый эффект от внедрения, побочные явления.

Данная технология является миниинвазивной коррекцией билиарных осложнений после трансплантации печени, безопасной, уменьшится травматичность вмешательства, объем кровопотери, при сравнении с открытыми вмешательствами.

Сложность, связанная с внедрением технологии, заключается в необходимости наличия высокотехнологичной клинической базы и высококвалифицированного персонала. Согласно представленной Заявителем информации АО «Национальный научный центр хирургии имени А.Н.Сызганова» в настоящее время соответствует всем требованиям к внедрению данной технологии в полной мере.

В исследовании 2018 года Barakat MT с соавторами есть прямое указание на то, что ЭРХПГ со стентированием является дорогостоящей процедурой и создает значительную нагрузку на систему здравоохранения, что связано с необходимостью проведения повторных ЭРХПГ с последовательной заменой стентов (обычно в течение 1 года) и

	РГП на ПХВ «Республиканский центр развития здравоохранения» Министерства здравоохранения Республики Казахстан	
Центр рационального использования лекарственных средств и медицинских технологий		
Отдел оценки медицинских технологий	<i>Номер экспертизы и дата</i>	<i>Страница</i>
	№256 от 28 августа 2018г.	11 из 23
Отчет оценки медицинской технологии		

проведения большого количества радиологических исследований, которые, помимо высокой стоимости, создают лучевую нагрузку на пациента.¹³

3.6 Опыт использования в мире (какие производители).

В исследовании Nicolas A. Villa, и M. Edwyn Harrison, (2015г) сказано, что коррекцию билиарных стриктур после трансплантации печени можно разделить на 3 терапевтические стратегии: ЭРХГ со стентированием, ЧЧХС с антеградным стентированием и открытые хирургические вмешательства, включая ретрансплантацию. ЭРХПГ в настоящее время является терапией первой линии для лечения посттрансплантационных билиарных стриктур. ЭРХГ широко доступен и эффективен, и он имеет меньше осложнений по сравнению с ЧЧХС или открытой хирургией. Открытое хирургическое вмешательство гепатикоюностомия по Roux-en-Y проводилась после трансплантации печени, но теперь она в основном используется в качестве спасательной терапии для пациентов, у которых лечение с помощью ЭРХГ или ЧЧХС было не возможным. Наиболее агрессивные хирургические решения, ретрансплантация при билиарных стриктурах, в настоящее время встречается редко и проводится менее чем в 1% случаев. Общие показатели эффективности эндоскопической терапии желчных стриктур после трансплантации печени достаточно высокие. Устойчивая проходимость сообщается у 57%-90% пациентов с АС после трансплантации печени от кадавра, причем самые последние исследования показывают даже более высокие показатели эффективности от 80% до 90%. Эндоскопическое лечение АС после трансплантации печени от живого донора также эффективно, хотя и наблюдается более низкая стриктурная проходимость от 60% до 84%. В целом высокие показатели эффективности в лечении желчных стриктур после трансплантации обусловлены улучшением эндоскопического вмешательства.

ЧЧХС обычно выполняется, когда ЭРХГ не представляется возможным, чаще всего из-за того, что билиоэнтеральный анастомоз по Roux-en-Y препятствует доступу к желчному протоку эндоскопическим путем или когда ЭРХГ проведена безуспешно или просто из-за не возможности доступа. В случаях, когда билиарная стриктура причина внутрипеченочной билиарной дилатации, ЧЧХС обычно проходит безопасно и получает доступ к желчному протоку. В случаях, когда внутрипеченочные протоки не расширены, ЧЧХС значительно сложнее осуществить. Хотя ЧЧХС имеет общий технический показатель эффективности от 40% до 85%, он остается терапией второй линии из-за ее инвазивности и потенциальных осложнений, кровотечения, утечек желчи и инфекции (2% - 14%). Риск кровотечения у больных с ЧЧХС может быть особенно проблематичным у пациентов с персистирующей тромбоцитопенией или коагулопатией после трансплантации. Данные пациенты находили чрескожный подход проблематичным, потому что

¹³ Barakat MT, Huang RJ, Thosani NC, Choudhary A, Girotra M, Banerjee S. Liver transplant-related anastomotic biliary strictures: a novel, rapid, safe, radiation-sparing, and cost-effective management approach. *Gastrointest Endosc.* 2018 Feb;87(2):501-508. doi: 10.1016/j.gie.2017.07.025. Epub 2017 Jul 27. <https://www.ncbi.nlm.nih.gov/pubmed/28757315>



**РГП на ПХВ «Республиканский центр развития здравоохранения»
Министерства здравоохранения Республики Казахстан**

Центр рационального использования лекарственных средств и медицинских технологий

Отдел оценки медицинских технологий

Номер экспертизы и дата

Страница

№256 от 28 августа 2018г.

12 из 23

Отчет оценки медицинской технологии

большинство из них имели наружный дренажный катетер на протяжении всего курса лечения, который может находиться в течение многих месяцев.

Открытое хирургическое вмешательство для пациентов, которые имеют стриктуры, резистентные к терапии ЭРХГ или ЧЧХС, и у которых ретрансплантация является последним средством после того, как все другие методы лечения были безуспешными.

Авторами было отмечено, что эндоскопическое вмешательство произвело революцию в лечении желчных стриктур после трансплантации печени. Эндоскопическое лечение желчных стриктур эффективно и сохраняет функцию трансплантата без заболеваемости и смертности. Соответствующее лечение анастомотических стриктур приводит к благоприятным показателям долгосрочной выживаемости пациентов и трансплантатов, которые сопоставимы с результатами выживания пациентов, у которых анастомотические стриктуры не развиваются¹⁴.

3.7 Опыт использования в Казахстане. Технология внедряется впервые.

3.8 Затраты/Стоимость. По данным Заявителя стоимость проведения одной операции в условиях АО «ННЦХ им. А.Н. Сызганова» для одного пациента составляет 719 628,1 тенге.

Наименование операции	Прямые затраты						Накладные расходы	Всего себестоимость услуг (продукции)	Рентабельность	Цена услуги с учетом рентабельности	Сумма в тенге
	ЛС и ИМН	Услуги до операции	Затраты на оплату труда	Взносы работодателей	Износ основных средств	Износ мягкого инвентаря					
							20%				
1	2	3	4	5	6	7	8	9	10	11	12
Миниинвазивные вмешательства при билиарных осложнениях после трансплантации печени.	360 379	326 980	9 160,5	1 007,7	16 862,1	16,96	5 221,5	719 628,1	143 925,6	863 554	863 554

3.9 Правовой статус на территории Казахстана – не определен.

4 Поиск доказательств

¹⁴ Nicolas A. Villa, MD and M. Edwyn Harrison, MDcorresponding author. Management of Biliary Strictures After Liver Transplantation. Gastroenterol Hepatol (N Y). 2015 May; 11(5): 316–328.
<https://www.ncbi.nlm.nih.gov/pmc/articles/PMC4962682/>



**РГП на ПХВ «Республиканский центр развития здравоохранения»
Министерства здравоохранения Республики Казахстан**

Центр рационального использования лекарственных средств и медицинских технологий

Отдел оценки медицинских технологий

Номер экспертизы и дата

Страница

№256 от 28 августа 2018г.

13 из 23

Отчет оценки медицинской технологии

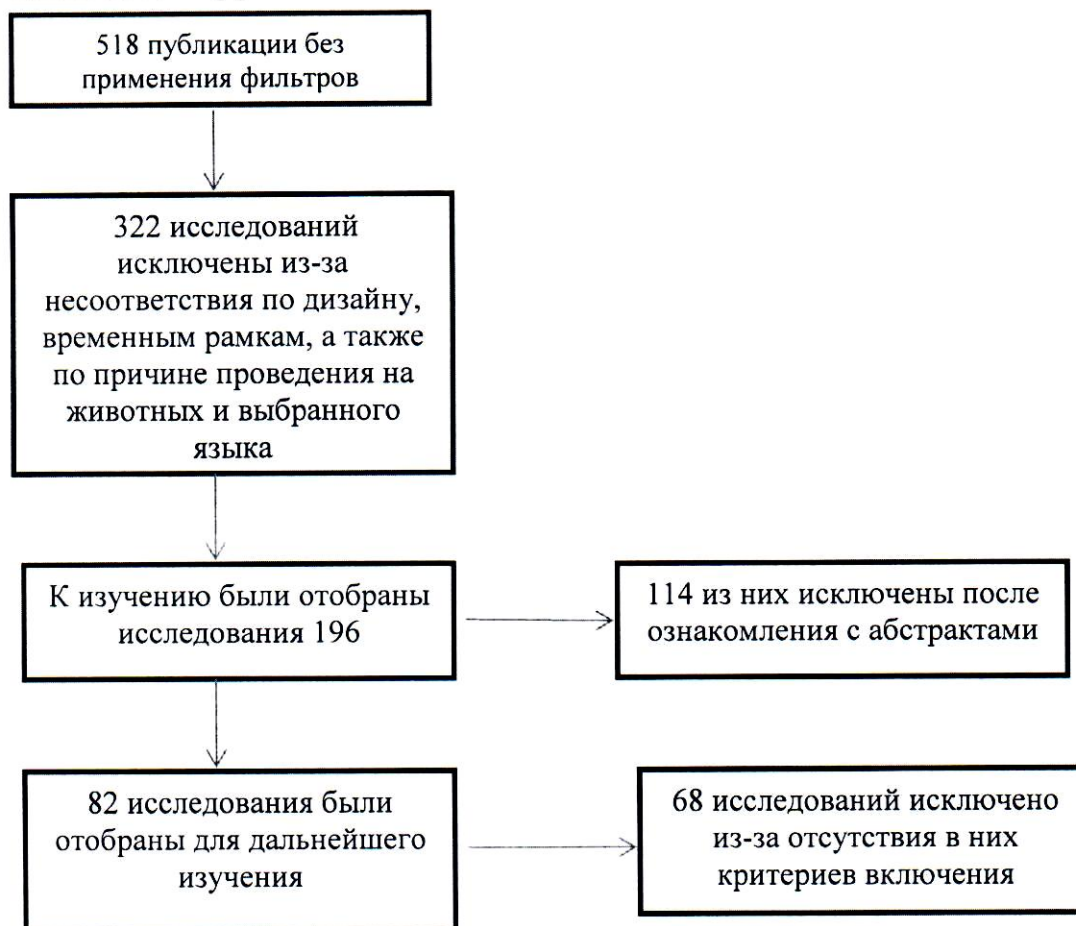
4.1 Поиск (Ключевые слова). Biliary strictures after liver transplantation, endoscopic retrograde cholangiopancreatography after liver transplantation, percutaneous transhepatic antegrade stenting after liver transplantation, percutaneous transhepatic biliary drainage after liver transplantation.

4.2 Эффективность (Описание исследований: дизайн, популяция, год публикации, результаты, сравнение с существующими альтернативами и т.д.).

Все опубликованные источники литературы идентифицировались в электронных базах данных доказательной медицины через PubMed. По результатам поиска без применения фильтров количество публикаций составило 518 источников.

При поиске в качестве ограничительных фильтров были использованы: опубликованные за последние 13 лет (с 2005 по 2018 гг.), только на английском языке, проведенные на человеке, имеющие дизайн систематических обзоров или мета-анализов, РКИ, ретроспективные исследования. При поиске исследований по экономической эффективности были отобраны исследования, опубликованные за последние 15 лет (2004-2018 гг.), на английском языке, включающие анализы эффективности и минимизации затрат.

В результате поиска, выполненного в базах данных доказательной медицины, было найдено два исследования высокого методологического качества – систематический обзор/мета-анализ и небольшие клинические исследования по типу описания серии случаев, зачастую ретроспективные и без группы контроля, посвященных оценке клинической эффективности и безопасности данной технологии.





**РГП на ПХВ «Республиканский центр развития здравоохранения»
Министерства здравоохранения Республики Казахстан**

Центр рационального использования лекарственных средств и медицинских технологий

Отдел оценки медицинских технологий

Номер экспертизы и дата

Страница

№256 от 28 августа 2018г.

14 из 23

Отчет оценки медицинской технологии



14 исследований
включены в анализ

Так, в систематическом обзоре литературы, 2016 года, Dayse Pereira da Silva Aparício, José Pinhata Otoch с соавт. отметили, что в течение последних нескольких лет лечение билиарных осложнений после трансплантации печени значительно улучшилось: от хирургического до эндоскопического вмешательства, с показателями эффективности около 60% после трансплантации печени от живого донора и 80% от кадавра. Среди минимально инвазивных вмешательств отмечается ЭРХПГ с баллонной дилатацией и введением билиарного стента и чрескожная трансгепатическая холангиография. Основным недостатком эндоскопической методики является поэтапное использование баллонной дилатации и вставка одного или нескольких пластиковых стентов и необходимость множества процедур на протяжении 12 месяцев и более. Чрескожный трансгепатический подход и хирургическое лечение в настоящее время применяются при безуспешном эндоскопическом лечении или при множественных внутривнутрипеченочных, недоступных стриктурах или анастомозах по Roux-en-Y.

Целью данного систематического обзора являлось сравнить различные эндоскопические технологии лечения билиарных стриктур после трансплантации печени, авторы также отметили, что эндоскопическое лечение аностомотической стриктуры является одинаково эффективной при сравнении использования полностью покрытых саморасправляющихся металлических стентов (FCSEMS) и пластиковых стентов, однако использование FCSEMS связано с более низким риском осложнений. Аналогичные результаты получили лечение аностомотической стриктуры с баллонной дилатацией и баллонной дилатацией с пластиковым стентом. Трансплантация печени от кадавра уменьшает риск билиарного стеноза, и эндоскопическое вмешательство у этих пациентов было более эффективным по сравнению с трансплантацией печени от живого донора¹⁵.

Так, Cheng YF 2005 года с соавторами доложили о результатах лечения стеноза желчных протоков, развившихся после трансплантации печени на примере серии случаев. У одного пациента были выявлены несколько билиарных стенозов спустя 7 недель после трансплантации печени на основании данных биохимического анализа крови и клинических проявлений септического состояния. Ультразвук и компьютерная томография показали диффузное расширение желчного дерева, сочетающееся с множественным стенозом. После проведения чрескожно-чреспеченочного миниинвазивного вмешательства, удалось купировать септическое состояние пациента. Дилатация желчных протоков двух

¹⁵ Dayse Pereira da Silva Aparício, José Pinhata Otoch, Edna Frasson de Souza Montero, Muhammad Ali Khan, corresponding author and Everson Luiz de Almeida Artifon. Endoscopic approach for management of biliary strictures in liver transplant recipients: A systematic review and meta-analysis. United European Gastroenterol J. 2017 Oct; 5(6): 827–845. Published online 2016 Nov 22. doi: 10.1177/2050640616681909 <https://www.ncbi.nlm.nih.gov/pmc/articles/PMC5625869/#bibr50-2050640616681909>



**РГП на ПХВ «Республиканский центр развития здравоохранения»
Министерства здравоохранения Республики Казахстан**

Центр рационального использования лекарственных средств и медицинских технологий

Отдел оценки медицинских технологий

Номер экспертизы и дата

Страница

№256 от 28 августа 2018г.

15 из 23

Отчет оценки медицинской технологии

изолированных сегментов, сочетающаяся с билиомой по краю трансплантата, была выявлена через 2 недели после трансплантации у 1,3-летнего пациента после трансплантации печени. Пациенту проводились чрескожно-чреспеченочное миниинвазивное вмешательство в сочетании с дренированием билкомы. Авторы отмечают, что все чрескожно-чреспеченочные миниинвазивные вмешательства, проведенные в их клинике, были эффективными и привели к регрессу сопровождающей их клинической симптоматики¹⁶.

Kim ES, Lee BJ. с соавт. в 2009 году в своем исследовании описали случаи, с неблагоприятным исходом ЭРХПГ когда в дальнейшем проводился чрескожный чреспеченочный билиарный дренаж для расширения стриктуры. Если чрескожный подход также не был успешен, то повторно проводилось вмешательство после трехмерного брюшного КТ (3D-СТ). Авторами отмечено, что ЭРХПГ является целесообразно терапией первой линии после трансплантации печени от живого донора, но в безуспешных случаях, чрескожный чреспеченочный билиарный дренаж также может быть проведен¹⁷.


Tabibian JH с соавторами в 2010 году доложили о результатах применения ЭРХПГ с эндобилиарным стентированием в лечении пациентов с анастомотическими билиарными стриктурами (АБС) после пересадки печени от живого родственного донора. По своему дизайну данное исследование было ретроспективным и выполнялось в условиях одного медицинского центра США. В общей сложности, в исследование вошли 83 пациента с АБС, из которых у 65 (94%) лечение было эффективным, а 4 (6%) потребовали проведения гепатикоеюностомии. Общее количество установленных стентов в группе, достигшей регресса симптоматики и в группе, потребовавшей проведения гепатикоеюностомии, составило 8,0 и 3,5, соответственно ($P = 0,021$), 2,5 и 1,3 стента, соответственно ($P = 0,018$) (максимум = 9), а среднее количество ЭРХПГ составило 4,2 и 2,8, соответственно ($P = 0,15$). С момента пересадки печени до развития АБС прошло 20 и 22 месяца, соответственно ($P = 0,19$). При медианном наблюдении, которое составило 11 месяцев (диапазон 0-39 месяцев) у 2 (3%) пациентов развился рецидив АБС, который был купирован повторной ЭРХПГ. Статистический анализ показал, что успех лечения был напрямую связан с количеством имплантированных стентов. Авторы приходят к заключению, что используемый протокол ЭРХПГ со стентированием является эффективным, безопасным, редко связан с рецидивом АБС и способствует менее частой замене стентов¹⁸.

В 2005 году Zoerf T с соавторами провели исследование, целью которого было определение наиболее подходящей концепции эндоскопического лечения

¹⁶ Cheng YF, Chen YS, Huang TL, de Villa V, Chen TY, Lee TY, Wang CC, Chiang YC, Eng HL, Cheung HK, Jawan B, Wang SH, Goto S, Chen CL. P Interventional radiologic procedures in liver transplantation. *Transpl Int.* 2001 Aug;14(4):223-9. <https://onlinelibrary.wiley.com/doi/abs/10.1111/j.1432-2277.2001.tb00049.x>

¹⁷ Kim ES, Lee BJ, Won JY, Choi JY, Lee DK. Percutaneous transhepatic biliary drainage may serve as a successful rescue procedure in failed cases of endoscopic therapy for a post-living donor liver transplantation biliary stricture. *Gastrointest Endosc.* 2009 Jan;69(1):38-46. doi: 10.1016/j.gie.2008.03.1113. Epub 2008 Jul 16 <https://www.ncbi.nlm.nih.gov/pubmed/18635177>

¹⁸ Tabibian JH, Asham EH, Han S, Saab S, Tong MJ, Goldstein L, Busuttil RW, Durazo FA. Endoscopic treatment of postorthotopic liver transplantation anastomotic biliary strictures with maximal stent therapy (with video). *Gastrointest Endosc.* 2010 Mar;71(3):505-12.

	РГП на ПХВ «Республиканский центр развития здравоохранения» Министерства здравоохранения Республики Казахстан	
Центр рационального использования лекарственных средств и медицинских технологий		
Отдел оценки медицинских технологий	Номер экспертизы и дата	Страница
	№256 от 28 августа 2018г.	16 из 23
Отчет оценки медицинской технологии		


анастомотических билиарных стриктур. В исследовании в общей сложности приняли участие 72 пациента после трансплантации печени, которым была проведена ЭРХГ. Отторжение трансплантата или ишемия желчных протоков были исключены у всех пациентов до ЭРХГ с помощью биопсии печени или доплеровского ультразвукового исследования. В ходе ретроспективного анализа авторы сравнили баллонную дилатацию (БД) с дилатацией в сочетании с эндопротезированием желчных протоков (БД + эндопротезы). АБС развился в общей сложности у 25 из 75 пациентов. Первоначально, БД была успешной в 89% случаев, но частота рецидивов составила 62%. Эндопротезы в сочетании с БД были успешными у 87% пациентов изначально, но рецидив наблюдался только у 31%. Все случаи рецидивов были успешно устранены с помощью эндопротезирования+БД. Медианное время наблюдения после ЭРХГ составило 6 месяцев (диапазон 1-43 месяца). Авторы делают вывод, что ЭРХГ при АБС является высокоэффективной и безопасной процедурой. Авторы рекомендуют сочетать баллонную дилатацию с эндопротезированием, поскольку изолированная БД имеет высокую частоту рецидивов. Средний интервал между проведением вмешательств составляет 2-3 месяца¹⁹.

В несистематическом обзоре литературы Kochhar G с соавторами 2013 года обобщили вопросы лечения АБС после пересадки печени. Авторы отмечают, что в последние годы в ЭРХГ становится все более популярной процедурой в лечении АБС. Хотя результаты значительно разнятся между медицинскими центрами, положительные исходы отмечаются у более чем 75% пациентов. Таким образом, ЭРХГ является вмешательством выбора при АБС. Стентирование стриктуры в ходе ЭРХГ может сочетаться или не сочетаться с баллонной дилатацией стриктуры. Первоначальный стент более мелкого диаметра подвергается замене на стент большего диаметра или несколько стентов каждые 3 месяца, в среднем в течение 1 года, с целью расширения стриктуры и предотвращения образования камней. По данным некоторых исследований, раннее вмешательство бывает более эффективным, чем позднее. В случае неэффективности ЭРХГ или чрескожно-чреспеченочного миниинвазивного вмешательства, показана операция открытым способом, эффективность которого не зависит от предшествующих миниинвазивных вмешательств²⁰.

Согласно данным систематического обзора и мета-анализа 2014 года Lucas Souto Nacif, Wanderley Marques Bernardo и соавт. были рассмотрены эндоскопический и чрескожный подходы. За основу было взято исследование Lee SH, 2008 года. В данном исследовании была дана сравнительная оценка при эндоскопическом (ЭП) и чрескожном подходе (ЧП) лечения АБС после ОТП. Показатель эффективности показал 60,0% при ЭП и 59,3% при ЧП, $P = 1:00$ и период после рецидива $44,8 \pm 7,4$ месяца в ЭП и $41,9 \pm 3,4$ месяцев в ЧП, $P = 0:47$ не особо отличался между двумя способами. Однако количество

¹⁹ Zoepf T, Maldonado-Lopez EJ, Hilgard P, Malago M, Broelsch CE, Treichel U, Gerken G. Balloon dilatation vs. balloon dilatation plus bile duct endoprosthesis for treatment of anastomotic biliary strictures after liver transplantation. *Liver Transpl.* 2006 Jan;12(1):88-94.
<https://aasldpubs.onlinelibrary.wiley.com/doi/abs/10.1002/lt.20548>

²⁰ Kochhar G, Parungao JM, Hanounch IA, Parsi MA. Biliary complications following liver transplantation. *World J Gastroenterol.* 2013 May 21;19(19):2841-6. <https://www.ncbi.nlm.nih.gov/pmc/articles/PMC3660810/>


	РГП на ПХВ «Республиканский центр развития здравоохранения» Министерства здравоохранения Республики Казахстан	
	Центр рационального использования лекарственных средств и медицинских технологий	
Отдел оценки медицинских технологий	Номер экспертизы и дата	Страница
	№256 от 28 августа 2018г.	17 из 23
Отчет оценки медицинской технологии		

вмешательств при ЧП ($7,2 \pm 0,6$) было выше, чем при ЭП ($2,9 \pm 0,6$) ($P < 0,01$). Частота осложнений была схожей между группами (24% при ЭП против 23% при ЧП). В данный мета-анализ вошли два исследования, сравнивающие баллонную дилатацию и баллонную дилатацию с эндопротезированием. Оба исследования показали высокий клинический успех. Однако одно исследование показало более высокую частоту рецидивов в группе только баллонной дилатации. В мета-анализе не было выявлено существенных различий между двумя вмешательствами, касающихся клинического успеха, неблагоприятных исходов, осложнений или частоты рецидивов. Также сравнивались результаты полностью покрытых саморасправляющихся металлических стентов (FCSEMS) используемых в качестве спасательной терапии после отказа пластиковых стентов, а также использования саморасправляющихся металлических стентов (SEMS) в качестве терапии 1-й линии после АБС после ОТП. Клинические успехи, рецидивы, неблагоприятные исходы и показатели миграции не отличались между двумя группами. Однако период наблюдения был короче в SEMS в группе терапии 1-й линии. Клинические успехи и осложнения благоприятствовали пластической группе стентов. Однако продолжительность лечения была короче в группе SEMS²¹.

В исследовании Nicolas A. Villa, и M. Edwyn Harrison (2015г) с соавт. отмечено, что общие показатели эффективности эндоскопической терапии желчных стриктур после трансплантации печени достаточно высокие. Устойчивая проходимость сообщается у 57%-90% пациентов с АС после трансплантации печени от кадавра, причем самые последние исследования показывают даже более высокие показатели эффективности от 80% до 90%. Эндоскопическое лечение АС после трансплантации печени от живого донора также эффективно, хотя и наблюдается более низкая стриктурная проходимость от 60% до 84%. ЧЧХС имеет общий технический показатель эффективности от 40% до 85%, он остается терапией второй линии из-за ее инвазивности и потенциальных осложнений кровотечения, утечек желчи и инфекции (2% -14%). Авторами было отмечено, что эндоскопическое вмешательство произвело революцию в лечении желчных стриктур после трансплантации печени. Эндоскопическое лечение желчных стриктур эффективно и сохраняет функцию трансплантата без заболеваемости и смертности. Соответствующее лечение анастомотических стриктур приводит к благоприятным показателям долгосрочной выживаемости пациентов и трансплантатов, которые сопоставимы с результатами выживания пациентов, у которых анастомотические стриктуры не развиваются²².

²¹ Lucas Souto Nacif, Wanderley Marques Bernardo, Luca Bernardo, Wellington Andraus, Lucas Torres, Eleazar Chaib, Luiz Carneiro D'albuquerque, Fauze Maluf-Filho Endoscopic treatment of post-liver transplantation anastomotic biliary stricture: systematic review and meta-analysis Arq. Gastroenterol. vol.51 no.3 São Paulo June/Sept. 2014 http://www.scielo.br/scielo.php?script=sci_arttext&pid=S0004-28032014000300240&lng=en&nrm=iso&tIng=en

²² Nicolas A. Villa, MD and M. Edwyn Harrison, MD corresponding author. Management of Biliary Strictures After Liver Transplantation. Gastroenterol Hepatol (N Y). 2015 May; 11(5): 316–328. <https://www.ncbi.nlm.nih.gov/pmc/articles/PMC4962682/>

	РГП на ПХВ «Республиканский центр развития здравоохранения» Министерства здравоохранения Республики Казахстан	
	Центр рационального использования лекарственных средств и медицинских технологий	
Отдел оценки медицинских технологий	<i>Номер экспертизы и дата</i>	<i>Страница</i>
	№256 от 28 августа 2018г.	18 из 23
Отчет оценки медицинской технологии		

4.3. Безопасность (Описание исследований: дизайн, популяция, год публикации, результаты и т.д).


По данным систематического обзора литературы 2016 года Dayse Pereira da Silva Aparício, José Pinhata Otoch et.al, эндоскопическое вмешательство в настоящее время является золотым стандартом после трансплантации печени, но стратегия лечения этого осложнения остается неопределенной. Повторные эндоскопические вмешательства необходимо проводить в течение длительного периода для достижения устойчивого клинического успеха. Эффективность пластиковых стентов ограничивается потерей проницаемости в краткосрочной перспективе и необходимостью повторных процедур примерно каждые три месяца. В большинстве исследований интервал замены пластикового стента составляет около трех месяцев, а среднее количество стентов, установленных за период операций от двух до трех. Однако, использование полностью покрытых саморасправляющих металлических стентов для коррекции билиарных осложнений, несмотря на их завышенную изначальную стоимость, могут сократить время лечения и количество процедур, поскольку они обеспечивают длительный билиарный дренаж и выполняют только две процедуры: одна для введения стента, а другая для удаления, поэтому нет необходимости в частой замене²³.

В ретроспективном исследовании 2018 года Karthik SV, Quak SH Aw MM описан опыт ЭРХПГ в диагностике и лечении билиарных осложнений после трансплантации печени за 20-летний период (1995-2014 годы). Из 94 детей (47 мальчиков), которые получили в центре 102 пересадки печени, семеро детей (пятеро мальчиков, две девочки) подверглись ЭРХПГ после трансплантации печени. Всего у этих пациентов было выполнено 25 операций ЭРХПГ. Средний интервал между трансплантацией печени и первым ЭРХПГ составил 28 дней (12 дней - 6,8 года). Всем пациентам проводилось лечение по стандартным схемам иммуносупрессии на основе ингибитора кальциневрин. Шесть из семи пациентов подверглись ЭРХПГ больше одного раза (среднее количество ЭРХПГ на пациента – 4). В заключении авторами было отмечено, что ЭРХПГ является эффективным и безопасным вмешательством как с диагностической, так и терапевтической точек зрения, при лечении осложнений желчевыводящих путей после трансплантации печени у детей²⁴.

В исследовании Tabibian JH (2010г) с соавторами, в котором докладывалось о результатах применения ЭРХПГ с эндобилиарным стентированием в лечении пациентов с анастомотическими билиарными стриктурами (АБС) после пересадки печени от живого родственного донора, были изучены также и аспекты клинической безопасности. Так, из 69 прооперированных пациентов, отмечалось 2 случая панкреатита (0,7%) и 2 случая

²³ Dayse Pereira da Silva Aparício, José Pinhata Otoch, Edna Frasson de Souza Montero, Muhammad Ali Khan, corresponding author and Everson Luiz de Almeida Artifon. Endoscopic approach for management of biliary strictures in liver transplant recipients: A systematic review and meta-analysis. United European Gastroenterol J. 2017 Oct; 5(6): 827–845. Published online 2016 Nov 22. doi: 10.1177/2050640616681909 <https://www.ncbi.nlm.nih.gov/pmc/articles/PMC5625869/#bibr50-2050640616681909>

²⁴ Karthik SV, Quak SH, Aw MM Endoscopic retrograde cholangio-pancreatography in the management of biliary complications after paediatric liver transplantation - a retrospective study. *Transpl Int.* 2018 Mar;31(3):313-317. doi: 10.1111/tri.13091. Epub 2017 Nov 23

	РГП на ПХВ «Республиканский центр развития здравоохранения» Министерства здравоохранения Республики Казахстан	
	Центр рационального использования лекарственных средств и медицинских технологий	
Отдел оценки медицинских технологий	Номер экспертизы и дата	Страница
	№256 от 28 августа 2018г.	19 из 23
Отчет оценки медицинской технологии		

перипроцедурной бактериемии. При этом, общее число проведенных ЭРХПГ составило 286. Не отмечалось ни одного эпизода холангита, вызванного окклюзией стента. Авторы в заключении отметили, что применяемое вмешательство безопасно²⁵.

В ходе исследования Zoepf T (2005г) с соавторами также изучалась и частота развития осложнений после ЭРХПГ. По мнению авторов, уровень осложнений считается низким. При этом, бактериальный холангит развился в 8 из 109 (7,3%) сеансов, легкий панкреатит – в 10 из 109 (9%) сеансов, а незначительные кровотечения – в ходе 2 из 25 (8%) сеансов. В заключении авторы подтверждают, что ЭРХПГ при АБС является высокоэффективной и безопасной²⁶.

Ambrus RB (2015г) с соавторами доложили об осложнениях, связанных с проведением ЭРХПГ у пациентов после трансплантации печени. В основу данной публикации легло ретроспективное исследование всех случаев ЭРХПГ, проведенных у пациентов, перенесших трансплантацию печени, в течение 9-летнего периода в условиях медицинской системы Дании. По данным авторов, из числа 292 ЭРХПГ частота развития осложнений составила 8,2% (24 вмешательства). Панкреатит наблюдался у 8 пациентов (2,7%), кровотечение – у 5 (1,7%), холангита – у 13 (4,5%). Одномоментный панкреатит и холангит, а также кровотечение и холангит наблюдались после двух процедур. Авторами было отмечено, что осложнения были на удивление не значительными²⁷.

Balderramo D (2011г) с соавторами доложили об осложнениях, наблюдающихся после ЭРХПГ после трансплантации печени. В общей сложности, осложнения развились в ходе проведения 22 (9%) ЭРХПГ из 243 и были легкими в 13 случаях и умеренными в 9 случаях. При этом, панкреатит развился у 9 пациентов (3,7%), холангит – у 8 пациентов (3,3%), кровотечение после сфинктеротомии – у 4 пациентов (1,6%) и субкапсулярная гематома – у 1 пациента (0,4%). Средняя длительность госпитализации для лечения осложнений, связанных с ЭРХПГ составила 4,8 дня (диапазон 2-11 дней)²⁸.

В ретроспективном исследовании Leandro Cardarelli-Leite, Vinicius Adami Vayego Fornazari (2017г) оценили чрескожный трансгепатический подход при лечении стриктур желчных путей у педиатрических пациентов, перенесших трансплантацию печени. Анализировались собранные данные 12 пациентов, у 7 из которых были обнаружены билиарные стриктуры. Общее количество вмешательств 21: 2 пациента (28,6%)


²⁵ Tabibian JH, Asham EH, Han S, Saab S, Tong MJ, Goldstein L, Busuttill RW, Durazo FA. Endoscopic treatment of postorthotopic liver transplantation anastomotic biliary strictures with maximal stent therapy (with video). *Gastrointest Endosc.* 2010 Mar;71(3):505-12.

²⁶ Zoepf T, Maldonado-Lopez EJ, Hilgard P, Malago M, Broelsch CE, Treichel U, Gerken G. Balloon dilatation vs. balloon dilatation plus bile duct endoprosthesis for treatment of anastomotic biliary strictures after liver transplantation. *Liver Transpl.* 2006 Jan;12(1):88-94.

<https://aasldpubs.onlinelibrary.wiley.com/doi/abs/10.1002/lt.20548>

²⁷ Ambrus RB, Svendsen LB, Hillingsø JG, Hansen ML, Achiam MP. Post-endoscopic retrograde cholangiopancreatography complications in liver transplanted patients, a single-center experience. *Scand J Surg.* 2015 Jun;104(2):86-91. <https://www.ncbi.nlm.nih.gov/pubmed/24737853>

²⁸ Balderramo D, Bordas JM, Sendino O, Abrales JG, Navasa M, Llach J, Cardenas A. Complications after ERCP in liver transplant recipients. *Gastrointest Endosc.* 2011 Aug; 74(2):285-94. <https://www.ncbi.nlm.nih.gov/pubmed/21704993>

	РГП на ПХВ «Республиканский центр развития здравоохранения» Министерства здравоохранения Республики Казахстан	
Центр рационального использования лекарственных средств и медицинских технологий		
Отдел оценки медицинских технологий	<i>Номер экспертизы и дата</i>	<i>Страница</i>
	№256 от 28 августа 2018г.	20 из 23
Отчет оценки медицинской технологии		


проводилась дважды; 3 пациентам (42,8%) три раза; и 2 пациентам (28,6%) четыре раза. Таким образом, среднее количество вмешательств на одного пациента составляло 3 (диапазон, 2-4), а средний интервал между ними составлял 2,9 месяца (диапазон 0,8-9,1 месяца). Дренажная трубка оставалась на месте в течение 5,8 месяцев (диапазон, 3,1-12,6 месяца). У одного больного выявилось тяжелое осложнение - гемобилия, которому успешно выполнена эндоваскулярная эмболизация. Клинический успех был достигнут у всех 7 пациентов, а среднее наблюдение после удаления дренажа составило 15,4 месяца (диапазон 5,3-26,7 месяца). Авторами было отмечено, что чрескожный трансгепатический подход в лечении стриктур желчных путей у педиатрических реципиентов печени оказался безопасным, с высокими темпами технического и клинического успеха, а также с низкой частотой осложнений²⁹.

Целью исследования Laštovičková J, Peregrin J. (2012года) было оценить опыт чрескожного вмешательства стриктур желчных путей после ОТП у взрослых пациентов без возможности эндоскопического вмешательства и оценить технические результаты, а также долгосрочные клинические результаты этого лечения. В период с 1996 по 2010 год исследователями было проведено 30 чрескожных вмешательств у взрослых реципиентов трансплантации печени (13 мужчин, 17 женщин, средний возраст 46,4 года). Лечение проводилось с помощью баллонной дилатации и дренирования желчных протоков, обусловленного анастомотическим стенозом (n = 20), неанастомотическим стенозом (n = 7) или из-за стеноза, вызванного лимфолиферацией (n = 3). Чрескожная процедура была первой линией лечения обусловленного гепатикоюностомией (n = 18) или после неудачного эндоскопического вмешательства (n = 12). Технический успех был достигнут у 27 пациентов (90%). Остальные три пациента достигли наружного дренажа последующей хирургией. Было выявлено два осложнения (6,3%). Долгосрочный клинический успех, определяемый как отсутствие клинических, лабораторных или сонографических признаков рецидива стриктур достигнут у 22 пациентов (73,3%) при среднем наблюдении в течение 5,8 лет. В заключении авторы отметили, чрескожное вмешательство с расширением баллона и дренированием желчных протоков - это вариант первой линии коррекции билиарных стриктур у реципиентов печени, когда эндоскопическое лечение невозможно или безуспешно. Он имеет высокий технический уровень успеха и низкий уровень осложнений с благоприятными долгосрочными результатами³⁰.

4.4. Экономическая эффективность (Описание исследований: дизайн, популяция, год публикации, результаты, сравнение с существующими альтернативами и т.д.)/ Результаты экономической оценки.

²⁹ Leandro Cardarelli-Leite, Vinicius Adami Vayego Fornazari, Rogério Renato Peres, Alcides Augusto Salzedas-Neto, Adriano Miziara Gonzalez, Denis Szejnfeld, 5 and Suzan Menasce Goldman. The value of percutaneous transhepatic treatment of biliary strictures following pediatric liver transplantation. Radiol Bras. 2017 Sep-Oct; 50(5): 308–313. <https://www.ncbi.nlm.nih.gov/pmc/articles/PMC5656071/>

³⁰ Laštovičková J, Peregrin J. Biliary strictures after orthotopic liver transplantation: long-term results of percutaneous treatment in patients with nonfeasible endoscopic therapy. *Transplant Proc.* 2012 Jun;44(5):1379-84. doi: 10.1016/j.transproceed.2012.02.026. <https://www.ncbi.nlm.nih.gov/pubmed/22664019>

	РГП на ПХВ «Республиканский центр развития здравоохранения» Министерства здравоохранения Республики Казахстан	
	Центр рационального использования лекарственных средств и медицинских технологий	
Отдел оценки медицинских технологий	<i>Номер экспертизы и дата</i>	<i>Страница</i>
	№256 от 28 августа 2018г.	21 из 23
Отчет оценки медицинской технологии		

Не смотря на проведение поиска в базах данных доказательной медицины, не было найдено исследований, сравнивающих чрескожно-чреспеченочные миниинвазивные вмешательства и ЭРХПГ со стентированием с традиционными открытыми вмешательствами с позиций экономической эффективности. Найденные исследования сравнивают клинико-экономическую эффективность различных видов используемых стентов между собой. Однако в исследовании Barakat MT (2018г) с соавторами есть прямое указание на то, что ЭРХПГ со стентированием является дорогостоящей процедурой и создает значительную нагрузку на систему здравоохранения, что связано с необходимостью проведения повторных ЭРХПГ с последовательной заменой стентов (обычно в течение 1 года) и проведения большого количества радиологических исследований, которые, помимо высокой стоимости, создают лучевую нагрузку для пациента³¹.

4.5. Другие аспекты (Социальные/ правовые/ этические аспекты).

Заключение ЛЭК Заявителем представлено не было. С точки зрения социальных аспектов, данная технология будет способствовать малой инвазивности вмешательства, уменьшая риски кровотечений, что значительно снизит риски и осложнения, повышая качество жизни пациентов.

5 Заключение


5.1. Выводы о клинической эффективности. Миниинвазивные хирургические вмешательства, проводимые с целью коррекции билиарных осложнений у пациентов после трансплантации печени имеют преимущества перед традиционными открытыми вмешательствами ввиду своей малой инвазивности. В целом, их эффективность составляет не менее 80% (с учетом проведения повторных вмешательств). При этом ЭРХПГ со стентированием является вмешательством выбора у этой категории пациентов.

5.2. Выводы о клинической безопасности.

Эндоскопическое вмешательство является безопасным вмешательством в лечении желчных стриктур после трансплантации печени, сохраняя функцию трансплантата и приводя к благоприятным показателям долгосрочной выживаемости пациентов и трансплантатов.

В небольших исследованиях отмечено, что чрескожное чреспеченочное вмешательство в лечении стриктур желчных путей у реципиентов печени является безопасным, с высоким уровнем технического и клинического успеха. Является терапией 2 линии и применяется при безуспешном эндоскопическом лечении или при множественных внутрипеченочных, недоступных стриктурах или анастомозах.

³¹ Barakat MT, Huang RJ, Thosani NC, Choudhary A, Girotra M, Banerjee S. Liver transplant-related anastomotic biliary strictures: a novel, rapid, safe, radiation-sparing, and cost-effective management approach. *Gastrointest Endosc.* 2018 Feb;87(2):501-508. <https://www.ncbi.nlm.nih.gov/pubmed/28757315>

	РГП на ПХВ «Республиканский центр развития здравоохранения» Министерства здравоохранения Республики Казахстан	
	Центр рационального использования лекарственных средств и медицинских технологий	
Отдел оценки медицинских технологий	<i>Номер экспертизы и дата</i>	<i>Страница</i>
	№256 от 28 августа 2018г.	22 из 23
Отчет оценки медицинской технологии		

В целом, рассматриваемая технология является безопасной по причине своей малой инвазивности, по сравнению с традиционными открытыми вмешательствами.

5.3. Выводы об экономической эффективности.

Не смотря на очевидные преимуществ, связанные с миниинвазивностью вмешательства, данные технологии являются затратными, что связано с необходимостью проведения повторных вмешательств, заменой стентов, дренажных трубок и частыми радиологическими исследованиями.

5.4. Преимущества и недостатки метода

ЭРХПГ с эндобилиарным стентированием

Преимущества метода:

- «Золотой стандарт» при билиарных осложнениях после трансплантации печени;
- Малая инвазивность;
- Риск осложнений значительно ниже, чем при открытых вмешательствах;
- Высокая эффективность (с учетом повторных вмешательств).

Недостатки метода:

- Необходимость повторных вмешательств каждые 3 месяца до года;
- Затратность технологии, что связано с заменой стентов.
- Требуется наличия высокотехнологичной базы, бригады квалифицированных специалистов, что делает затруднительным масштабирование в регионах страны;

ЧЧХС с антеградным стентированием

Преимущества метода:

- Является терапией второй линии;
- Миниинвазивен по сравнению с открытыми вмешательствами.

Недостатки метода:

- Необходимость повторных вмешательств каждые 3-6 месяцев;
- Затратность технологии, связанная с заменой дренажных трубок;
- Развитие осложнений, кровотечения, утечки желчи и инфекции;
- Требуется наличия высокотехнологичной базы, бригады квалифицированных специалистов, что делает затруднительным масштабирование в регионах страны;

5.5. Конфликт интересов.

Эксперты не являются членами органов управления Заявителя, а также работниками, советниками, консультантами или доверенными лицами Заявителя. Не принимают участия в какой-либо деятельности, которая конкурирует с интересами Заявителя.



**РГП на ПХВ «Республиканский центр развития здравоохранения»
Министерства здравоохранения Республики Казахстан**

Центр рационального использования лекарственных средств и медицинских технологий

Отдел оценки медицинских технологий

Номер экспертизы и дата

Страница

№256 от 28 августа 2018г.

23 из 23

Отчет оценки медицинской технологии

Таким образом, при проведении экспертизы конфликта интересов зарегистрировано не было.

**Эксперт по оценке
медицинских технологий**

Семенова Ю.М.

**Главный специалист-аналитик отдела
оценки медицинских технологий**

Жусупова А.Е.

**Начальник отдела
оценки медицинских технологий**

Карагизова А.Б.

Руководитель Центра ЦРИЛС и МТ

Табаров А.Б.